



Травма

www.mif-ua.com



Дексалгін®



Том 18, № 5, 2017

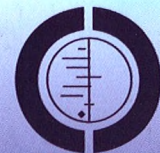

Диклоберл®

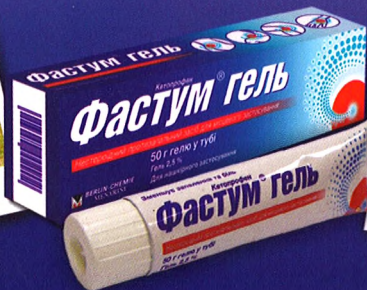
**Лікування БОЛЮ
в м'язах та суглобах²**

Фастум® гель

**Топікальний КЕТОПРОФЕН значно
переважає інші НПЗЗ за NNT
у порівнянні із плацебо¹
Частота побічних ефектів
НЕ відрізняється від рівня плацебо¹**



THE COCHRANE
COLLABORATION®




1. Непряме порівняння топікальних НПЗЗ показало, що кетопрофен був значно кращий за інші топікальні НПЗЗ. Місцеві побічні ефекти, системні побічні ефекти або відмова від препарату через побічну дію у топікальних НПЗЗ були рідкісними та не відрізнялися від плацебо. Lorna Mason, R Andrew Moore, Jayne E Edwards, Sheena Derry and Henry J McQuay. Topical NSAIDs for acute pain: a meta-analysis. BMC Family Practice 2004, 5:10.
2. Показання: постратравматичний біль у м'язах та суглобах, запалення сухожил'я. За повною інформацією щодо можливих побічних ефектів звертайтеся до інструкції з медичного застосування препарату Фастум® № 382 від 26.06.2015. Р.П. № UA/10841/01/01.

Інформація про рецептурний лікарський засіб для спеціалістів охорони здоров'я, для медичних та фармацевтичних працівників.
ФАСТУМ® ГЕЛЬ. 1 г гелю містить кетопрофену 0,025 г. **Фармакотерапевтична група.** Нестероїдні протизапальні засоби для місцевого застосування. Код АТХ M02A A10. **Показання.** Посттравматичний біль у м'язах та суглобах, запалення сухожил'я. **Застосування.** 1-3 рази на добу 3-5 см гелю наносити тонким шаром на шкіру. Тривалість лікування визначає лікар індивідуально. Для уникнення розвитку реакції фотосенсибілізації шкіри рекомендується захищати одягом ті ділянки шкіри, на які наноситься препарат, під час його застосування та протягом 2 тижнів після припинення. **Протипоказання.** Будь-які реакції фотосенсибілізації в анамнезі, відомі реакції гіперчутливості, вплив сонячних променів або УФ-опромінення, гіперчутливість до будь-яких компонентів препарату, III триместр вагітності. **Побічні ефекти.** Іноді шкірні реакції, рідко – фотосенсибілізація, дуже рідко реакції гіперчутливості, диспептичні прояви, виразки, ШКК, посилення ниркової дисфункції. **Категорія відпуску.** За рецептом. За повною інформацією звертайтеся до інструкції з медичного застосування препарату Фастум® № 382 від 26.06.2015.

Виробник: А. МЕНАРІНІ Мануфактурінг, Логістікс енд Сервісес С.р.Л. Адреса. Via Сете Санті 3, 50131 Флоренція, Італія.
Представництво "Берлін Хемі/А. Менаріні Україна ГмбХ". Адреса: м. Київ, вул. Березняківська, 29, 7-й поверх.
Тел.: +38 (044) 494 33 85, факс: +38 (044) 494 33 89

UA_FAS-01-2017_V1_Poster. Затв. до друку 16.04.2017

**M BERLIN-CHEMIE
MENARINI**



Снеб

Зміст

Ювілеї

Вітаємо з ювілеєм професора
Миколу Олексійовича Коржа! 6

Оригінальні дослідження

Страфун С.С., Сергієнко Р.О.,
Богдан С.В., Юрійчук Л.М.

Результати протезування плечового суглоба 8

Тяжелов А.А., Карпинский М.Ю., Карпинская Е.Д.,
Гончарова Л.Д., Климовицкий Р.В., Фищенко В.А.

Клинико-биомеханическое обоснование
и построение модели работы мышц,
обеспечивающих горизонтальное
равновесие таза 13

Nükhet Sivrikoz, Kemalettin Koltka, Ece Gürești,
Mehmet Büğet, Mert Şentürk,
Süleyman Özyalçın

Применение декскетопрофена
или лорноксикама в послеоперационном
периоде для устранения боли
после крупных ортопедических операций:
рандомизированное контролируемое
исследование 19

Лазарев І.А., Курінний І.М.,
Страфун О.С., Скибан М.В.

Биомеханичне визначення стабільності
ліктьового суглоба при переломах головки
променевої кістки, комбінованих
із пошкодженням колатеральних зв'язок 25

Casey J. Allen, Xiomara D. Ruiz, Jonathan P. Meizoso,
Juliet J. Ray, Alan S. Livingstone, Carl I. Schuiman,
Nicholas Namias, Kenneth G. Proctor

Является ли применение
гидроксиэтилкрахмала безопасным
у пациентов с проникающей травмой? 44

Гур'єв С.О., Кравцов Д.І., Тітова Ю.П.

Клініко-патоморфологічна характеристика
сучасних бойових пошкоджень 50

Король П.О.

Мікробіологічна та серологічна верифікація
параендопротезних ускладнень
при ендопротезуванні кульшових і колінних
суглобів хворих на деформуючий
остеоартроз 54

Contents

Jubilee

Congratulations on the anniversary of professor
Mykola Oleksiiovych Korzh! 6

Original Researches

S.S. Strafun, R.O. Sergienko,
S.V. Bohdan, L.M. Yuriychuk
Results of shoulder arthroplasty 8

O.A. Tyazhelov, M.Yu. Karpinsky, O.D. Karpinskaya,
L.D. Goncharova, R.V. Klimovitsky, V.O. Fishchenko
Clinical and biomechanical substantiation
and modeling work of the muscles
supporting horizontal balance
of the pelvis 13

Nükhet Sivrikoz, Kemalettin Koltka, Ece Gürești,
Mehmet Büğet, Mert Şentürk,
Süleyman Özyalçın
Perioperative dexketoprofen
or lornoxicam administration
for pain management after
major orthopedic surgery:
a randomized,
controlled study 19

I.A. Lazarev, I.M. Kurennoy,
A.S. Strafun, M.V. Skiban
Biomechanical definition
of the elbow stability at the radial
head fractures combined
with collateral ligament injury 25

Casey J. Allen, Xiomara D. Ruiz, Jonathan P. Meizoso,
Juliet J. Ray, Alan S. Livingstone, Carl I. Schuiman,
Nicholas Namias, Kenneth G. Proctor
Is hydroxyethyl starch safe
in penetrating trauma
patients? 44

S.O. Guriev, D.I. Kravtsov, Yu.P. Titova
Clinical and pathomorphological
characteristics of modern combat injury 50

P.O. Korol
Microbiological and serological verification
of paraendoprosthetic complications
of hip and knee arthroplasty
in patients with deforming
osteoarthritis 54

Гур'єв С.О., Резніченко Ю.В.,
Сацик С.П., Кушнір В.А.

Аналіз клінічних результативних ризиків
у постраждалих із вертеброторакальною
травмою..... 59

Стауде В.А., Котульский И.В.,
Дуплий Д.Р., Карпинская Е.Д.

Особенности функционирования мышц —
глобальных стабилизаторов у лиц
с асимметричным расположением таза
и крестца во фронтальной плоскости.
Сообщение 2. Исследование активности
m. gluteus medius, m. obliquus externus,
m. biceps femoris, m. rectus femoris..... 64

Юрик О.Є.

Особенности изменений в неврологическом статусе
в пациентов с наследственными полинейропатиями
на этапе оперативного лечения..... 73

Лікарю, що практикує

Слесаренко С.В., Бадюл П.А., Оксимец В.М.,
Ковбаса Е.А., Слесаренко Д.С.

Случай успешной реконструкции критически
поврежденной нижней конечности..... 77

Гур'єв С.О., Танасієнко П.В.,
Марцинковський І.П.

Вакуум-активная терапия
у комплексному лікуванні постраждалих
із вогнепальними пораненнями 83

Головач И.Ю.

Метаболический фенотип остеоартрита:
двойная роль ожирения 87

Радченко В.О., Куценко В.О., Попов А.І.,
Карпінський М.Ю., Карпінська О.Д.

Моделирование вариантов транспедикулярной
фиксаций грудного відділу хребта
при резекції одного-трьох хребців..... 95

Зеленецький І.Б., Корольков А.І., Мителева З.М.,
Онищенко А.В., Снисаренко П.И.

Варианты строения вертлужной впадины
и виды диспластической децентрации
головки бедренной кости во фронтальной
плоскости..... 103

Вимоги до оформлення статей 111
Медицинская книга 113

S.O. Guryev, Yu.V. Reznichenko,
S.P. Satsyk, V.A. Kushnir

Analysis of clinical outcome risks
in patients with vertebro-thoracic
trauma 59

V.A. Stauder, I.V. Kotulskyi,
D.R. Duplii, O.D. Karpynska

Features of the functioning
of global stabilizer muscles
in persons with pelvic
and sacral frontal plane asymmetry.
Report 2. Studying the activity
of m. gluteus medius, m. obliquus externus,
m. biceps femoris, m. rectus femoris..... 64

O.Ye. Yuryk

Characteristics of changes in neurological status
in patients with genetic polyneuropathies
at the stage of operative treatment..... 73

To General Practitioner

S.V. Slesarenko, P.A. Badyul, V.M. Oksimets,
E.A. Kovbasa, D.S. Slesarenko

Case of successful reconstruction of critically
damaged lower extremity 77

S.O. Guryev, P.V. Tanasienko,
I.P. Martsinkovsky

Vacuum-assisted closure therapy
in the comprehensive treatment
of victims with gunshot wounds..... 83

I.Yu. Golovach

Metabolic phenotype of osteoarthritis:
double role of obesity 87

V.A. Radchenko, V.A. Kutsenko, A.I. Popov,
M.Yu. Karpinskyi, O.D. Karpynska

Modeling the variants of transpedicular
fixation of the thoracic spine
in the rejection of one-three vertebrae 95

I.B. Zelenetskyi, O.I. Korolkov, Z.M. Miteleva,
O.V. Onishchenko, P.I. Snisarenko

Variants of acetabular structure
and types of dysplastic decentration
of the femoral head
in the frontal plane 103

Guidelines for submitting articles 111
Medical Book 113

Коллектив Научно-исследовательского института травматологии и ортопедии ДонНМУ
выражает соболезнование родственникам, друзьям и коллегам в связи с кончиной со-
трудника института **Владимира Петровича Танцюры.**